

- [7] Kawaji T, Sato T, Tanihara H. Sutureless intrascleral intraocular lens fixation with lamellar dissection of scleral tunnel. *Clin Ophthalmol*, 2016, 10(1):227-231.
- [8] Matsui Y, Matsubara H, Hanemoto T, et al. Exposure of haptic of posterior chamber intraocular lens after sutureless intrascleral fixation. *BMC Ophthalmol*, 2015, 15(8): 104-107.
- [9] 苗云坤, 马嘉, 袁援生, 等. 折叠人工晶状体无缝线固定悬挂术临床效果观察. *国际眼科杂志*, 2013, 13(11):2243-2246.
- [10] Yamane S, Inoue M, Arakawa A, et al. Sutureless 27-gauge needle-guided intrascleral intraocular lens implantation with lamellar scleral dissection. *Ophthalmology*, 2014, 121(1): 61-66.
- [11] Fernández-Buenaga R, Alio JL, Pérez-Ardoy AL, et al. Late in-the-bag intraocular lens dislocation requiring explantation: risk factors and outcomes. *Eye (Lond)*, 2013, 27(7): 795-801.
- [12] Stallings S, Werner L, Chayet A, et al. Intraocular polyimide intraocular lens haptic breakage long-term postoperatively. *J Cataract Refract Surg*, 2014, 40(2): 323-326.
- [13] Yoshida N, Kojima T, Yokoyama S, et al. New surgical approach for intrascleral fixation using an intraocular lens with hook-shaped haptics. *J Cataract Refract Surg*, 2018, 44(2): 129-133.
- [14] Kim M, Lee DH, Koh HJ, et al. Surgical outcome of simultaneous intraocular lens rescue and sutureless intrascleral tunnel fixation of dislocated intraocular lenses. *Retina*, 2015, 35(7): 1450-1457.
- [15] Chan NS, Jap A, Chee SP, et al. Modified side-based scleral flap for intrascleral intraocular lens fixation. *J Cataract Refract Surg*, 2015, 41(7): 1533-1535.
- [16] Zhang Y, He F, Jiang J, et al. Modified technique for intrascleral fixation of posterior chamber intraocular lens without scleral flaps. *J Cataract Refract Surg*, 2017, 43(2): 162-166.
- [17] Sinha R, Bansal M, Sharma N, et al. Transscleral suture-fixated versus intrascleral haptic-fixated intraocular lens: a comparative study. *Eye Contact Lens*, 2017, 43(6): 389-393.

(收稿日期: 2017-11-27)

· 论著 ·

Toric 人工晶状体矫正中低度角膜规则散光的短期疗效

吴敬明 王帅南 赵周婷 李梦琦

【摘要】目的 评价 Toric 人工晶状体 (intraocular lens, IOL) 矫正中低度数角膜规则散光的有效性及其在囊袋内的旋转稳定性。**设计** 回顾性病例系列。**研究对象** 年龄相关性白内障合并中低度角膜规则散光患者 59 例 (94 眼)。**方法** 2017 年 4 月至 12 月就诊的白内障患者 59 例 (94 眼), 均行白内障超声乳化联合 Toric IOL (型号: AT1BH~AT4BH) 植入治疗, 将 IOL 散光轴标记线 (最小屈光力方向) 与角膜散光最大屈光力方向重合, 从而降低全眼残余散光。观察和比较术前及术后 3 个月的裸眼视力、角膜散光 (角膜地形图)、术后全眼残余散光 (电脑自动验光)、IOL 轴位 (裂隙灯检查) 及其并发症的情况。**主要指标** 裸眼视力、角膜散光、术后全眼残余散光、IOL 轴位、并发症。**结果** 术前及术后 3 个月角膜散光分别为 (1.48±0.50)D 和 (1.43±0.47)D ($Z=-0.49, P=0.62$); 术后 3 个月全眼残余散光 (0.38±0.29 D) 低于术前角膜散光 ($U=131.50, P<0.01$); 术后 3 个月裸眼视力 (0.83±0.13) 高于术前 (0.20±0.11) ($Z=-8.69, P<0.01$)。术后 3 个月, 术眼 IOL 轴位与预定轴位的偏差平均 2.83°±2.08°, 其中轴位偏差 ≤8° 者 94 眼 (100%), 轴位偏差 ≤5° 者 83 眼 (88.3%), 轴位偏差 ≤3° 者 64 眼 (68.1%)。所有患者在随访期间内均未出现并发症。AT1BH 组、AT2BH 组、AT3BH 组、AT4BH 组的患者术后 3 个月角膜散光均与术前无显著差异 (P 均 >0.05), 术后 3 个月全眼残余散光均低于术前角膜散光 (P 均 <0.05), 术后 3 个月裸眼视力均高于术前裸眼视力 (P 均 <0.05), 术后 3 个月 IOL 轴位旋转均 ≤8°。**结论** Toric IOL 能有效矫正合并角膜规则散光的白内障患者的角膜散光, 提高裸眼远视力, 并具有良好的旋转稳定性。 (*眼科*, 2018, 27: 433-437)

【关键词】 Toric 人工晶状体; 白内障; 视力; 散光

Clinical observation of Toric intraocular lens for correcting low and moderate corneal regular astigmatism in cataract patients WU Jing-ming, WANG Shuai-nan, ZHAO Zhou-ting, LI Meng-qi. *Department of Ophthalmology, the 211th Hospital of PLA, Harbin 150080, China*

Corresponding author: WU Jing-ming, Email: Wjm001202@163.com

【Abstract】Objective To evaluate the efficacy of Toric intraocular lens (IOL) for correcting low and moderate corneal regular

DOI:10.13281/j.cnki.issn.1004-4469.2018.06.009

作者单位: 150080 哈尔滨, 中国人民解放军第 211 医院眼科

通信作者: 吴敬明, Email: Wjm001202@163.com

astigmatism and its rotation stability in the bag in the cataract patients. **Design** Retrospective case series. **Participants** 59 patients (94 eyes) with age-related cataract combined with low or moderate degree of corneal regular astigmatism who visited from April to December 2017. **Methods** 59 cataract patients (94 eyes) were treated with phacoemulsification combined with Toric IOL (AT1BH~AT4BH) implantation. The IOL astigmatism axis marking line (the direction of minimum refractive power) coincides with the direction of maximum refractive power of the corneal astigmatism, thereby reducing residual astigmatism in the whole eye. The visual acuity, corneal astigmatism, total astigmatism, IOL axis, and complications before surgery and 3 months after the operation were observed and compared. **Main Outcome Measures** The visual acuity, corneal astigmatism, total astigmatism, IOL axis, and complications. **Results** The corneal astigmatism was (1.48 ± 0.50) D pre-operation and (1.43 ± 0.47) D at 3 months postoperatively ($Z = -0.49, P = 0.62$). The residual astigmatism at 3 months after operation (0.38 ± 0.29 D) was lower than the corneal astigmatism in preoperative ($U = 131.50, P < 0.01$). The visual acuity (0.83 ± 0.13) after 3 months was higher than preoperative visual acuity (0.20 ± 0.11) ($Z = -8.69, P < 0.01$). At 3 months after the operation, the average deviation between the IOL axis and the predetermined axis was (2.83 ± 2.08) degrees, 100% (94/94 eyes) of which the axial deviation was less than 8 degrees, 88.3% (83/94 eyes) was less than 5 degrees, and 68.1% (64/94 eyes) was less than 3 degrees. No complications occurred during the follow-up period. In group AT1BH, AT2BH, AT3BH and AT4BH, there was no significant difference in corneal astigmatism between pre-surgery and after 3 months (all $P > 0.05$); the total residual astigmatism in 3 months after operation was lower than that of preoperative corneal astigmatism (all $P < 0.05$); the uncorrected distance visual acuity in 3 months after operation was higher than that before operation (all $P < 0.05$); and IOL axis of 3 months after operation was less than 8 degrees. **Conclusion** Toric IOL can effectively correct the low and moderate regular astigmatism of cornea, improve the uncorrected distance visual acuity, and have good rotation stability. (*Ophthalmol CHN, 2018, 27: 433-437*)

【Key words】 Toric intraocular lens; cataract; visual activity; astigmatism

散光和近视、远视一样,都属于低阶像差,但散光影响的是全程视力,如果不加以矫正,会引起视疲劳、视力下降、对比敏感度下降、慧差等高阶像差增加,影响白内障患者术后视觉质量。随着白内障屈光手术的进步和发展,摘除混浊晶状体的同时植入散光矫正型人工晶状体(intraocular lens, IOL),在改善晶状体透明性的同时降低全眼残余的球镜度数和柱镜度数,从而更好地提高术后裸眼远视力,是目前合并角膜规则散光白内障患者最适合的选择^[1]。Toric IOL(AT1BH~AT6BH)为首款国产散光矫正型 IOL,虽然多中心临床研究已证实其矫正角膜规则散光的有效性和安全性^[2],但对于中低度角膜散光的矫正效果尚不明确。本研究对植入 Toric IOL 的白内障患者进行临床观察,评价其矫正中低度角膜规则散光的临床效果及其在囊袋内的稳定性。

资料和方法

一、研究对象

解放军第 211 医院 2017 年 4 月至 12 月行白内障超声乳化联合散光矫正型 IOL 植入术的患者 59 例(94 眼),其中男性 27 例(40 眼),女性 32 例(54 眼)。年龄 42~88 岁,平均 (70.12 ± 10.03) 岁。纳入标准:确诊为老年性白内障患者,角膜规则散光,散光度数 0.75~2.50 D,核硬度 I~IV 级。排除标准:角膜不规则散光及影响视力恢复的其他眼部疾病,如

青光眼、黄斑病变、曾有眼内手术史及屈光手术史者。

二、术前检查及准备

(一)术前检查

采用标准对数视力表测量裸眼视力,采用眼部 A/B 超及 IOL Master 测量中央前房深度、眼轴长度,采用角膜地形图仪测量角膜曲率并判断是否为规则散光。

(二)IOL 选择

采用 SRK-T 公式计算 IOL 球镜度数,目标球镜屈光度为 0~-0.25 D。本研究中 IOL 度数为 11.0~30.0 D,平均 (20.01 ± 3.51) D。通过爱博诺德公司提供的在线计算器选择 Toric IOL 型号(AT1BH~AT4BH)和放置轴位。Toric IOL AT1BH~AT4BH 柱镜度数分别为 1.00 D, 1.50 D, 2.25 D, 3.00 D, 4.00 D, 4.50 D, 推荐矫正角膜散光范围分别为 0.50~1.00 D, 1.00~1.55 D, 1.55~2.10 D, 2.10~2.80 D。本研究 59 例患者(94 眼)中 AT1BH 组 18 例(28 眼), AT2BH 组 22 例(34 眼), AT3BH 组 10 例(16 眼), AT4BH 组 9 例(16 眼)。

(三)术前准备

术前 1~3 天左氧氟沙星滴眼液每天 4~8 次点术眼,术前 30 分钟复方托吡卡胺滴眼液散瞳,术前 15 分钟爱尔凯因表面麻醉。术前患者坐在裂隙灯显微镜下进行 0°和 180°水平标记,120°手术切口标

记。

三、手术操作

手术时,用标记器标记 IOL 轴位,3.0 mm 角膜缘内透明角膜切口,前房注入黏弹剂,连续环形撕囊 5~6 mm,水分离,超声乳化粉碎、吸除混浊晶状体核,吸除晶状体皮质,囊袋内注入黏弹剂,囊袋内植入 Toric IOL。顺时针旋转使 IOL 距目标轴位 $10^{\circ}\sim 20^{\circ}$,确保 IOL 没有被旋转超过预定最终轴向位置,彻底清除 IOL 前、后表面黏弹剂,调整 Toric IOL 使其轴位与预定最终放置轴位一致。轻压 IOL 光学部以确保 IOL 贴附在后囊,水密封。术毕涂妥布霉素地塞米松眼膏,眼垫遮盖。IOL 植入顺利,未出现襻折断、后囊破裂等并发症。

四、术后用药及随访

妥布霉素地塞米松滴眼液每日 4 次,每周递减 1 次,共 3 周。术后未发现眼压升高病例。术后 3 个月,采用标准对数视力表测量裸眼视力,采用电脑自动验光仪测量柱镜度数(即全眼残余散光);采用角膜地形图测量角膜散光;采用裂隙灯显微镜观察 IOL 轴位,以术后 3 个月 IOL 轴位与术前预定轴位差值的绝对值作为 IOL 旋转度数。

五、统计学分析

采用 SPSS 20.0 进行统计学分析。采用 Wilcoxon 符号秩检验(统计量为 Z 值)对术前和术后角膜散光、裸眼视力的差异进行比较。采用 Mann-Whitney U 检验(统计量为 U 值)对术前角膜散光与术后全眼残余散光的差异进行比较。采用

Spearman 相关分析(相关系数 r)对术后轴位偏差与术后柱镜度数、术后裸眼视力的相关关系进行分析。以 $P<0.05$ 为差异有统计学意义。

结 果

一、手术前后角膜散光比较

术前角膜散光 $0.75\sim 2.51$ D, 平均 (1.48 ± 0.50) D; 术后 3 个月角膜散光 $0.50\sim 2.40$ D, 平均 (1.43 ± 0.47) D。术后 3 个月角膜散光与术前角膜散光比较差异无统计学意义($Z=-0.49, P=0.62$)。

植入 AT1BH~AT4BH 的患者,手术前后角膜散光的差异均无统计学意义(P 均 >0.05)(表 1),与全部患者角膜散光的分析结果一致。可见,植入中低柱镜度的 Toric IOL,产生的手术源性散光较小,而且不同型号 IOL 对术源性散光影响的差异也较小。

二、术后柱镜度数与术前角膜散光比较

术后 3 个月柱镜度数 $0.00\sim 1.00$ D, 平均柱镜度数为 (0.38 ± 0.29) D。术后 3 个月柱镜度数低于术前角膜散光,差异有统计学意义($U=131.50, P<0.01$)。

植入 AT1BH~AT4BH 的患者,术后柱镜度数均小于术前角膜散光,差异均具有统计学意义(P 均 <0.05)(表 2),与对全部患者分析所得的结果一致。可见,植入中低柱镜度的 Toric IOL 后,术前角膜规则散光均得到有效矫正,不同型号 IOL 对术前角膜规则散光的矫正效果均良好。

三、手术前后裸眼视力比较

术前裸眼视力 $0.02\sim 0.40$, 平均 0.20 ± 0.11 。术后 3 个月裸眼视力 $0.60\sim 1.00$, 平均 0.83 ± 0.13 , 其中裸眼视力 ≥ 0.6 者 94 眼(100%), 裸眼视力 ≥ 0.8 者 80 眼(85.1%)。术后 3 个月裸眼视力高于术前,差异有统计学意义($Z=-8.69, P<0.01$)。

植入 AT1BH~AT4BH 的患者,术后裸眼视力均显著高于术前(P 均 <0.05)(表 3),与全部患者裸眼视力的分析结果一致。可见,不同型号的 Toric IOL 植入后,患者的裸眼视力均得到明显提高。

四、Toric IOL 的位置稳定性

术后 3 个月,术眼 IOL 轴位与预定轴位的偏差绝对值平均为

表 1 植入不同型号 Toric IOL 手术前后角膜散光比较(单位:D)

项目	AT1BH	AT2BH	AT3BH	AT4BH
术前	0.84 ± 0.09 (0.75~1.00)	1.34 ± 0.16 (1.04~1.55)	1.70 ± 0.11 (1.57~1.89)	2.31 ± 0.14 (2.12~2.51)
术后 3 个月	0.83 ± 0.25 (0.50~1.30)	1.37 ± 0.25 (1.00~2.00)	1.72 ± 0.12 (1.45~1.90)	2.14 ± 0.16 (1.96~2.40)
Z 值	-0.56	-1.35	-0.55	-1.46
P 值	0.57	0.18	0.59	0.14

表 2 植入不同型号 Toric IOL 患者术后柱镜度数与术前角膜散光比较(单位:D)

项目	AT1BH	AT2BH	AT3BH	AT4BH
术前角膜散光	0.84 ± 0.09 (0.75~1.00)	1.34 ± 0.16 (1.04~1.55)	1.70 ± 0.11 (1.57~1.89)	2.31 ± 0.14 (2.12~2.51)
术后 3 个月 柱镜度数	0.30 ± 0.18 (0.00~0.50)	0.34 ± 0.29 (0.00~1.00)	0.51 ± 0.32 (0.00~1.00)	0.44 ± 0.31 (0.00~0.75)
U 值	0.00	0.00	0.00	0.00
P 值	0.00	0.00	0.00	0.00

表 3 植入不同型号 Toric IOL 患者手术前后裸眼视力比较

项目	AT1BH	AT2BH	AT3BH	AT4BH
术前	0.23 ± 0.13 (0.02 ~ 0.40)	0.18 ± 0.09 (0.05 ~ 0.40)	0.22 ± 0.13 (0.05 ~ 0.40)	0.18 ± 0.09 (0.06 ~ 0.40)
术后 3 个月	0.82 ± 0.12 (0.60 ~ 1.00)	0.82 ± 0.13 (0.60 ~ 1.00)	0.81 ± 0.14 (0.60 ~ 1.00)	0.88 ± 0.14 (0.60 ~ 1.00)
Z 值	-4.12	-5.45	-3.92	-3.83
P 值	0.00	0.00	0.00	0.00

2.83°±2.08°,其中轴位偏差≤8°者 94 眼(100%),轴位偏差≤5°者 83 眼(88.3%),轴位偏差≤3°者 64 眼(68.1%),轴位偏差的分布见图 1。未出现由于 Toric IOL 旋转度数过大而导致的明显残留散光度数增加、裸眼视力下降等,所有 IOL 均无需二次调位。本组病例中,Toric IOL 柱镜度数均≤3.0 D,术后轴位偏差均≤8°,未发现术后轴位偏差与术后柱镜度数($r=-0.025, P=0.816$)、术后裸眼视力($r=0.099, P=0.350$)之间显著的相关关系。

AT1BH~AT4BH 术后平均旋转度数(最小值~最大值)分别为 3.95°±1.80°(1°~8°),2.66°±2.35°(0°~8°),2.30°±1.38°(0°~4°),2.44°±2.12°(0°~6°)。与全部患者裸眼视力的分析结果一致。

五、并发症

所有患者在随访期间均未出现眼内感染、继发性青光眼、囊膜皱缩、后囊膜混浊等并发症,无一例患者出现眩光、光晕、视力模糊等症状,患者满意度较高。

讨 论

散光对裸眼视力有直接影响,散光在 0.50~1.00 D,裸眼视力为 0.6;散光在 1.00~2.00 D,裸眼视

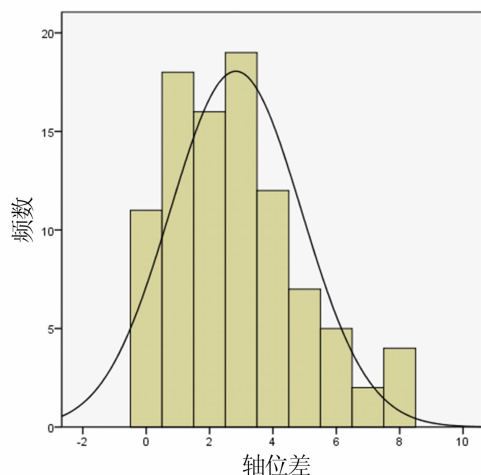


图 1 Toric IOL 植入术后 3 个月的轴位偏差分布情况

力 0.4;散光在 2.00~3.00 D,裸眼视力为 0.2~0.3^[3]。本研究中,患者术后 3 个月的裸眼远视力均≥0.6 (0.6~1.0),残余散光均≤1.00 D (0.00~1.00 D),与已有研究结论一致^[3]。角膜与 Toric IOL 的相对位置是影响人眼屈光能力的重要因素,不同型号的 Toric IOL 具有不

同的柱镜度,可矫正不同程度的角膜规则散光。本研究中不同型号的 Toric IOL(AT1BH~AT4BH)植入后均有效矫正术前角膜散光,减少了全眼散光。

正常人眼的眼球总散光主要来源于角膜散光和晶状体散光,白内障摘除联合 Toric IOL 植入术后眼球总散光主要由术前行已存在的角膜散光、术源性散光和 Toric IOL 散光构成。透明角膜切口的手术源性散光与手术者、手术刀、超声乳化手柄、切口长度、切口构造及是否使用缝线等有明显的相关性^[4]。本研究采用 3.0 mm 角膜缘内透明角膜切口,手术前后角膜散光的差异无统计学意义,可见术源性散光未对角膜总散光造成显著影响。

Toric IOL 在囊袋内植入后,物理旋转会影响散光矫正效果^[5]。Visser 等^[6]的 Meta 分析表明,各种 IOL 植入术后旋转>10°的综合估计值分别为 Acrysof Toric IOL 3%,Staar Toric IOL 20%,Rayner Toric IOL 13%。本研究中无一例术后旋转>10°,IOL 轴位偏差≤8°者占 100%,轴位偏差低于 Visser 等^[6]的报道。前后囊的融合、IOL 与囊袋的紧密贴附,是阻止 IOL 旋转的重要因素^[7],疏水性丙烯酸酯 IOL 光学表面的黏附性最高,其次是亲水性丙烯酸酯 IOL、PMMA IOL,最后是硅胶 IOL^[8]。本研究中植入的 Toric IOL 由疏水性丙烯酸酯材料制成,光学区后表面采用后凸明显设计,植入后不仅可以为后囊提供足够的支撑力,稳定后囊,而且加快囊袋与 IOL 黏附的速度。

在临床中,除了考虑 IOL 特性对轴位旋转的影响外,还应注意:(1)计算 Toric IOL 柱镜度数所使用的角膜 K 值,是角膜地形图仪测得的角膜中央 3 mm 范围角膜曲率值,而不是全部 7 mm 范围角膜曲率值。(2)角膜地形图仪结果的可靠性受 Placido 环是否完整、泪膜状态等因素影响,应重复测量并选取结果最为接近的两次测量结果作为参考。(3)撕囊口不宜过大。撕囊口过大导致前囊不能覆盖 IOL 光学区,是导致 IOL 术后发生大幅度旋转的原

因之一^[9]。(4)彻底吸除黏弹剂。手术未完全吸除黏弹剂,导致襻与囊袋之间的摩擦力差,易造成 Toric IOL 术后旋转^[10]。(5)逆规散光和水平轴位放置 IOL 比垂直或倾斜放置更易发生旋转^[11]。(6)与正常眼轴长度的患者相比,IOL 在长眼轴患者中更易发生旋转^[12-15]。(7)与正常眼球患者相比,Toric IOL 在大眼球患者(角膜直径>13.0 mm)囊袋内更易发生旋转。

综上所述,Toric IOL(AT1BH~AT4BH)可较为准确地矫正角膜规则散光,减少全眼残余散光,提高裸眼远视力,且具有良好的旋转稳定性,可作为合并角膜规则散光白内障患者的良好选择。但本研究随访时间尚短,远期稳定性以及后发性白内障等并发症仍需继续观察。此外,由于本研究无植入 AT5BH 和 AT6BH 的患者,未对 AT5BH 和 AT6BH 的临床效果进行报道,Toric IOL 矫正高度角膜散光的效果仍需进行大样本观察。

参 考 文 献

- [1] 中华医学会眼科学分会白内障与人工晶状体学组. 我国散光矫正型人工晶状体临床应用专家共识(2017年). 中华眼科杂志, 2017, 53(1): 7-10.
- [2] 宋旭东, 郝燕生, 鲍永珍, 等. Toric 人工晶状体植入术有效性和安全性的多中心研究. 中华眼科杂志, 2018, 54(5): 349-356.
- [3] 李莉, 蓝倩倩, 王璐. 非球面散光型人工晶状体植入治疗合并角膜散光白内障患者的临床研究. 中国临床新医学, 2016, 9(1): 1-5.
- [4] 苏定旺, 钟丘, 岑志敏, 等. 白内障超声乳化术 3.2mm 透明角膜切口术源性散光的分析. 国际眼科杂志, 2010, 10(1): 58-60.
- [5] Gyöngyössi B, Jirak P, Schönherr U. Long-term rotational stability and visual outcomes of a single-piece hydrophilic acrylic toric IOL: a 1.5-year follow-up. Int J Ophthalmol, 2017, 10(4): 573-578.
- [6] Visser N, Bauer NJ, Nuijts RM. Toric intraocular lenses: historical overview, patient selection, IOL calculation, surgical techniques, clinical outcomes, and complications. J Cataract Refract Surg, 2013, 39(4): 624-637.
- [7] Linnola RJ, Werner L, Pandey SK, et al. Adhesion of fibronectin, vitronectin, laminin, and collagen type IV to intraocular lens materials in pseudophakic human autopsy eyes. Part I: histological sections. J Cataract Refract Surg, 2000, 26(12): 1792-1806.
- [8] Lombardo M, Carbone G, Lombardo G, et al. Analysis of intraocular lens surface adhesiveness by atomic force microscopy. J Cataract Refract Surg, 2009, 35(7): 1266-1272.
- [9] Torquetti L. Toric intraocular lens rotation related to the capsulorhexis. J Cataract Refract Surg, 2015, 41(2): 483-483.
- [10] Garzón N, Poyales F, de Zúrate BO, et al. Evaluation of rotation and visual outcomes after implantation of monofocal and multifocal Toric intraocular lenses. J Refract Surg, 2015, 31(2): 90-98.
- [11] Koshy JJ, Nishi Y, Hirschschall N, et al. Rotational stability of a single-piece Toric acrylic intraocular lens. J Cataract Refract Surg, 2010, 36(10): 1665-1670.
- [12] Shah GD, Praveen MR, Vasavada AR, et al. Rotational stability of a toric intraocular lens: influence of axial length and alignment in the capsular bag. J Cataract Refract Surg, 2013, 38(1): 54-59.
- [13] Chang DF. Early rotational stability of the longer Staar toric intraocular lens: fifty consecutive cases. J Cataract Refract Surg, 2003, 29(5): 935-940.
- [14] Miyake T, Kamiya K, Amano R, et al. Long-term clinical outcomes of toric intraocular lens implantation in cataract cases with preexisting astigmatism. J Cataract Refract Surg, 2014, 40 (10): 1654-1660.
- [15] Zhu X, He W, Zhang K, et al. Factors influencing 1-year rotational stability of AcrySof Toric intraocular lenses. Br J Ophthalmol, 2016, 100(2): 263-268.

(收稿日期:2018-08-01)

· 消息 ·

《近视矫治相关并发症病例图解与诊疗思维》一书出版

由北京同仁医院张丰菊教授、孙旭光教授共同主编的《近视矫治相关并发症病例图解与诊疗思维》一书,已由人民卫生出版社正式出版。本书分为近视屈光手术后并发症案例分析、近视硬性角膜接触镜并发症案例分析、近视合并其他眼病案例分析三篇,涵盖了各类角膜屈光手术、眼内屈光手术、角膜塑形镜验配、硬性透气性接触镜验配等近视矫治手段相关并发症,以及近视合并青光眼、近视合并眼底病时的临床诊治处理原则方法,共六个章节。著者团队收集了近 80 个资料详实的临床病例,精选了 500 余张临床检查图片,包括眼前节照相、角膜地形图分析、角膜共聚焦显微镜检查、以及眼底彩色照相、眼底荧光血管造影等,以图解的形式细致分析各种并发症的发生、进展及处理过程,并梳理诊疗思路总结处理原则和方法。希望能够为各级医疗机构的眼科医师及视光师提供实用性强的近视临床诊疗参考工具。该书约 12 万字,采用 128g 无光铜版纸印刷,定价 198 元。在全国新华书店、专业书店、人卫智慧服务商城(<http://mall.pmph.com>)、人卫天猫旗舰店、京东、亚马逊、当当网等各大网站有售。大宗购买请拨人卫社购书热线:010-59787226,010-59787033。

(北京同仁医院 张丰菊)